広告 企画・制作：
読売新聞社広告局

くも膜下出血引き起こす
未破裂脳動脈瘤
～進化する外科技術～



医療法人徳洲会
鹿児島徳洲会病院
脳神経外科
部　長 亀澤（かめざわ） 孝（たかし）氏

×

医療法人光川会
福岡脳神経外科病院
脳神経外科
理事長 風川（かぜかわ） 清（きよし）氏

脳動脈瘤や脳梗塞など脳神経外科領域の病気は、国内ではがん、心疾患に次いで亡くなる人が多く命を取り留めても、まひなど重大な機能障害を残すことがあります。近年では、脳ドック受診者の増加などに伴って、「未破裂脳動脈瘤」の発見例が増えています。未破裂脳動脈瘤とは脳動脈瘤が破裂する前の状態です。早期発見や治療に大切なこと、そして最新の治療法について、福岡脳神経外科病院（福岡市）の風川清理事長と鹿児島徳洲会病院（鹿児島市）の亀澤孝部長に伺いました。

検査で偶然発見されることの多い「未破裂脳動脈瘤」

破裂しない限り無症状

風川　まず、急激に発生する脳の血管障害は「脳卒中」と呼ばれます。この中に「脳出血」、「脳梗塞（のうこうそく）」、「くも膜下出血」が含まれます。

脳は外側から硬膜、くも膜、軟膜という3つの膜に包まれています。脳と、くも膜との間には脳動脈が走っています。この動脈にできる瘤状の膨らみを「脳動脈瘤」と言います。血管の分かれ目が風船のように膨らんだ「嚢（のう）状動脈瘤」と血管そのものが膨らんだ「紡錘（ぼうすい）状動脈瘤」の2種類があります。「くも膜下出血」の原因となるのは「嚢状動脈瘤」が多いですね。

亀澤　「脳動脈瘤」が破裂する前の段階のものを「未破裂脳動脈瘤」と言います。「未破裂脳動脈瘤」は大きくなると神経を圧迫して視力障害や物が二重に見える複視などが出る場合がありますが、多くの場合無症状です。脳ドックや、頭痛・めまいでMRI検査を受けた際に、偶然発見されることが多いです。

死亡率が高い「くも膜下出血」

風川　「脳動脈瘤」が破裂すると、くも膜下腔に出血が充満して脳を圧迫する「くも膜下出血」となります。一度発症すると3人に一人が亡くなり、手術しても元の状態に回復して社会復帰できるのも3人に一人くらいと非常に重篤な病態です。

亀澤　くも膜下出血は突然に非常に強い頭痛と吐き気を自覚します。バットで殴られたようにと形容されるほど、強い頭痛を自覚することが多く、短時間で昏睡状態に陥り死亡することや、病院に搬送されても手術に持ち込めないほど重篤な場合もあります。高血圧をはじめとした生活習慣病など「脳動脈瘤」の破裂危険因子は、日頃よりしっかりとしたコントロールが極めて大切です。一度「くも膜下出血」が起こると手術をしない限り再破裂を繰り返し死に至ります。

破裂する危険性

亀澤　「未破裂脳動脈瘤」は破裂すると「くも膜下出血」という重篤な病態に陥りますが、そのすべてが破裂する訳ではないですね。風川先生、破裂危険因子についてはいかがでしょうか？

風川　一般的に5㎜未満の「脳動脈瘤」の破裂率は年0・5％、5㎜以上あれば年1・1％と言われています。仮に残り30年生きるとすれば33％の確率で破裂することになります。このように5㎜を境に破裂率が高くなりますので、治療を検討する場合が多いです。

また5㎜未満であっても形がいびつなものや、家族（兄弟・子息・両親）に「くも膜下出血」を発症した方または「脳動脈瘤」を持つ方がいる場合は、破裂の危険性が高いとされているので治療を検討します。一度「くも膜下出血」を起こしたことがある方に「未破裂脳動脈瘤」が合併している場合も破裂の危険性が高いとされます。脳動脈瘤ができる部位によっても破裂の危険性の違いがあります。

女性と70歳以上の方は「くも膜下出血」が高いとされていますね。その他の破裂に関わる危険因子としては、高血圧、喫煙、多発性嚢胞腎症、虫歯や歯周病、高脂血症なども挙げられます。

亀澤　小さな「脳動脈瘤」については、まずは経過観察することが多いです。半年や1年ごとにMRI検査を行い、「脳動脈瘤」の大きさや形状に変化が無いかを調べます。さらに、高血圧や高脂血症などの生活習慣病を持っていればしっかりとコントロールすることが大切で、特に血圧のコントロールは極めて重要です。これに関連して、喫煙や過度の飲酒も慎むべきです。最近では、虫歯や歯周病の予防や治療も重要視されています。糖尿病は破裂の危険因子ではありませんが、治療時の合併症を高める因子となり得るためコントロールが重要です。

風川　経過観察によって大きくなってきていることや、形状が変化したことが確認された場合、破裂の危険性が急に高まっていると考えられるので、可能な限り早く治療を検討する必要があります。経過観察を選択する場合も、治療を検討する場合も、経験豊富な脳外科医・脳神経血管内治療医に相談して十分な説明を受けるべきと考えます。そして、日頃から近隣の信頼のおける医師をかかりつけ医に選んでおくことをお勧めいたします。

部位や形、患者さんごとに最適な治療を

近年増加の血管内治療

亀澤　従来行われてきた「未破裂脳動脈瘤」の治療は、頭蓋骨の一部を外し、顕微鏡を用いて頭蓋底部のくも膜下腔にある動脈瘤の根元をクリップで挟んで動脈瘤への血流を止める「開頭クリッピング」という手術です。直視下で動脈瘤を処理するため確実性が高いと考えられてきました。しかし、治療数年後に手術部位の頭蓋骨が痩せて変形が出ることがあり、体力の弱った高齢者や他に合併疾患などがある方には肉体的負担が大きくなることもあります。

もう一つの治療は、血管撮影室で透視をしながら足の付け根にある大腿動脈にカテーテルを入れて脳深部の動脈瘤まで到達させ、動脈瘤にプラチナ製の糸のように柔らかいコイルを詰めて血流を遮断する「脳動脈瘤塞栓術」です。コイルの改良と金属のメッシュでできた筒（ステント）を動脈瘤の入り口（ネック）部分の血管に留置する「ステント併用コイル塞栓術」の普及により、血管内治療の根治性が高まっています。

風川　さらに最近では、網目の非常に細かなステントを動脈瘤をまたぐように留置して、動脈瘤の中に流れ込む血流を澱ませ、動脈瘤内に血液の塊を作り破裂を予防する「フローダイバーター治療」というものが出現しています。この治療は動脈瘤の中にカテーテルやコイルを挿入することがないので、手術時間も短縮し治療の安全性も高くなると考えられています。現時点では、この治療法の適応となる動脈瘤の大きさや形状が決まっており、この治療が可能な施設と術者も限られています。

フローダイバーター治療

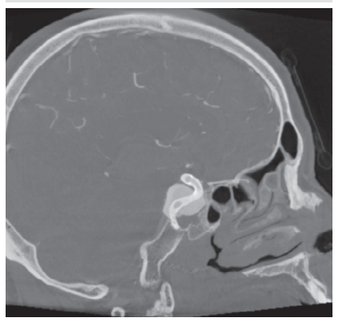

動脈瘤をまたぐようにフローダイバーターが血管内に留置されている。

動脈瘤コイル塞栓術

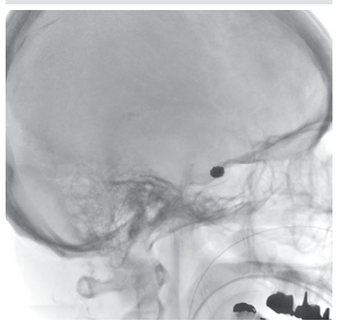

動脈瘤の中に充填されたコイルの塊

医師から十分な説明を聞いたうえで適切な治療を

亀澤　脳神経血管内治療医の増加と手技や機器の発展とともに、血管内治療の割合が少しずつ増加しています。血管内治療は、頭を開けることも脳に触れることもなく血管の中から脳深部に到達するため針穴一つの傷ですみ、順調にすめば手術翌日には歩くこともでき、術後数日での退院も可能です。

風川　動脈瘤の部位や形によっては開頭治療が適しているものも存在します。いずれの治療を受ける場合でも、経験豊富な施設を選択して医師から手術のリスクとベネフィット（利益）について十分な説明を聞いた上で、治療するかどうか、治療するなら開頭と血管内のどちらを選ぶかを慎重に検討すべきだと思います。

最近は、インターネット上で症例数の多い病院を検索できるようになっています。患者さん自らが、信頼できる病院と担当医を探す努力も必要だと思います。

医療法人 光竹会 住宅型有料老人ホーム「グランドG-1」　〒811-1254 福岡県那珂川市道善1-121　TEL：092-951-1165　FAX：092-951-1212